P617.23
T812

10

EMPYEME ET SINUSITE MAXILLAIRES

DIAGNOSTIC

ET

TRAITEMENT

Par le Dr J. N. ROY,

Membre de la Société française d'Ophtalmologie, membre correspondant de la Société française d'Oto-rhino-laryngologie, médecin assistant au Dispensaire d'ophtalmologie à l'Hôtel-Dieu de Montréal, Officier d'Académie.

Extrait de l'Union Médicale, numéro de janvier 1906.

MONTREAL
LIBRAIRIE BEAUCHEMIN [à resp. limitée]
256, rue St-Paul

1906

P617.23
R812

Avec les compliments de l'Auteur, et de la
Société d'Odontologie canadienne-française

EMPYEME ET SINUSITE MAXILLAIRES

DIAGNOSTIC ET TRAITEMENT (1).

Par le Docteur J. N. ROY,

Membre de la Société française d'Ophtalmologie, membre correspondant de la Société française d'Oto-rhino-laryngologie, médecin assistant au Dispensaire d'ophtalmologie à l'Hôtel-Dieu de Montréal, Officier d'Académie.

Pendant ces dix dernières années, la chirurgie nasale a fait d'immenses progrès, surtout depuis les travaux remarquables de Luc de Paris. Cet auteur a étudié d'une manière spéciale les sinus de la face, et a grandement contribué à notre avancement en rhinologie, en nous donnant de brillantes méthodes opératoires. Cette communication sera un résumé des connaissances thérapeutiques que nous avons sur les maladies chroniques du sinus maxillaire, sujet que la Société d'Odontologie canadienne-française, m'a fait l'honneur de m'appeler à discuter devant elle.

Jadis, toutes les suppurations de l'antre d'Highmore étaient invariablement traitées par une canule que l'on faisait pénétrer dans ce dernier, après extraction d'une molaire et perforation de l'alvéole. Cooper au XVIIIème siècle eut le premier l'idée de cette petite opération, et préconisa de grands lavages du sinus avec divers antiseptiques, qui étaient employés très souvent indéfiniment. Connaissant mieux de nos jours la pathogénie de cette affection, nous sommes plus en état de lutter avec succès contre ses ravages, surtout depuis que nous avons appris à faire un diagnostic entre l'empyème du sinus maxillaire et la sinusite vraie. Pour mieux vous faire saisir la différence qui existe entre ces deux maladies, je serai forcé de vous dire quelques mots d'étiologie dans le cours de ce travail. Vous me permettrez également de vous présenter quelques dessins qui, je l'espère, vous rendront ma communication plus intéressante.

---

(1) Communication à la Société d'Odontologie canadienne-française, séance du 28 novembre, et à la Société Médicale de Montréal, séance du 12 décembre 1905.

51792

* * *

A. — Sinusite maxillaire vraie.

Lorsqu'un malade se présente à nous avec une suppuration de l'antre d'Highmore, il s'agit de savoir quel est le siège de la lésion. Les récents travaux de Larmoyez et Mahu, si clairs et si précis, ont largement contribué à agrandir sur ce sujet le champ de nos connaissances actuelles. En effet ces auteurs nous enseignent que dans la sinusite maxillaire, les parois du sinus sont malades; et le pus se trouve en conséquence fourni par la cavité elle-même. La muqueuse dégénère en une couche de tissu fongueux et myxomateux, et l'épaisseur peut atteindre et dépasser un centimètre. En d'autres termes, la sinusite vraie est une fabrique de pus fait sur place (fig. 1).

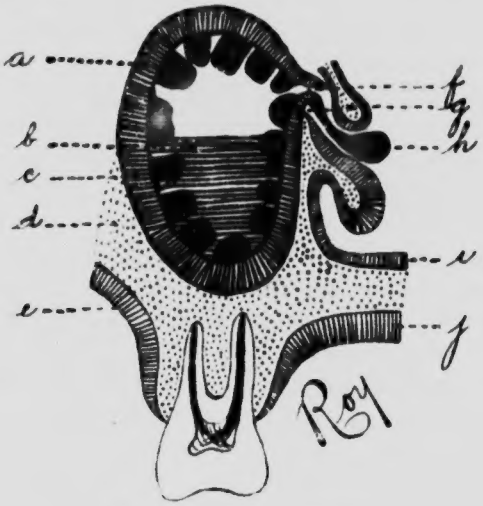

Fig. 1. — *Sinusite maxillaire.*

a, bourgeon de la muqueuse sinusale.
b, pus dans le sinus.
c, muqueuse du sinus hypertrophiée.
d, paroi osseuse.
e, muqueuse gingivale.
f, ostium du sinus.
g, méat moyen.
h, polype muqueux du nez.
i, muqueuse nasale.
j, muqueuse palatine.

Cette affection a pour origine une sinusite aiguë, complication d'une rhinite à forme grippale; ou encore la transformation de l'empyème maxillaire en sinusite chronique, par altération de la muqueuse et formation de bourgeons.

B. — Empyème maxillaire.

Dans l'empyème maxillaire, le pus se trouve seulement collecté dans cette cavité sans altération de la paroi. Ce pus peut avoir pour origine un abcès dentaire; ou encore venir du nez par l'ostium, à la suite d'une sinusite frontale, sphénoïdale ou ethmoïdale. Dans ces cas, la muqueuse est normale; et le sinus agit comme entrepôt de pus de provenance étrangère. Il peut rester en contact avec la muqueuse du sinus pendant bien longtemps sans l'altérer. Cependant à la longue, cette dernière peut venir à s'infecter et suppurer à son tour. Heureusement cette transformation demande beaucoup de temps à s'effectuer, contrairement à ce qui se passe dans les sinusites aiguës d'origine nasale, où le pus en stagnation attaque très vite une muqueuse qui, parce qu'elle est altérée dès les premiers jours, se trouve en état de moindre résistance.

FIG. 2. — *Carie et abcès dentaires.*

a, muqueuse normale du sinus.
b, abcès dentaires.
c, parulie gingivale.
d, carie dentaire au quatrième degré.
e, méat moyen.
f, cornet moyen.
g, cornet inférieur.
h, méat inférieur.
i, parulie palatine.

Etiologie de l'empyème maxillaire.

La cavité du sinus maxillaire, vus ses rapports anatomiques, peut être infectée par deux voies différentes :

1° L'infection peut venir à la suite d'une périostite et abcès dentaire, qui auraient perforé l'alvéole et la muqueuse sinusale; hypothèse qui nous occupera le plus dans cette communication ;

2° L'infection peut également venir des fosses nasales par l'orifice naturel du sinus qui se trouve dans le méat moyen. Je ne m'arrêterai pas d'avantage sur ce dernier mode de propagation, et aborderai immédiatement la voie dentaire.

Un abcès apical de la racine d'une dent peut s'extérioriser de trois manières différentes :

a) Le pus peut cheminer vers l'intérieur, du côté du palais, décoller la muqueuse, produire un abcès sous-périosté, et plus tard déterminer une fistule palatine (fig. 2) ;

b) Vers l'extérieur, du côté de la gencive, et produire une fistule gingivale (fig. 2) ;

c) Enfin vers le haut en perforant le plancher du sinus, et en soulevant la muqueuse sans la détruire (fig. 3).

Fig. 3. — *Parulie fermée.*

a, pus dans le sinus.
b, abcès apical.
c, muqueuse du sinus décollée.
d, perforation du plancher du sinus.

Lorsque le pus a séjourné pendant un certain temps dans cet endroit, la muqueuse sinusale s'altère et se perfore, cette cavité se remplit de matière; et nous sommes alors en présence d'un empyème maxillaire (fig. 4).

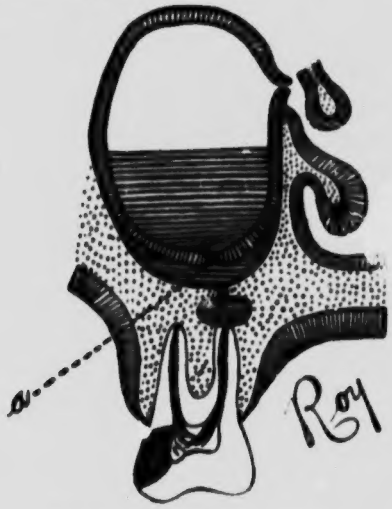

FIG. 4. — *Empyème maxillaire.*

a, perforation de la muqueuse sinusale et envahissement de la cavité par le pus.

Dans certaines circonstances, l'alvéole et la muqueuse du sinus se perforent en même temps qu'il y ait décollement de celle-ci. Tel est le mode de formation de cette affection si bien étudiée récemment par Mahu, et dont les travaux m'ont inspiré.

* * *

DIAGNOSTIC DIFFÉRENTIEL DE LA SUPPURATION MAXILLAIRE.

Un malade qui se plaint de moucher du pus, doit être examiné méthodiquement, afin de savoir quelle en est l'origine. Naturellement je ne parlerai ici que du sinus maxillaire. Nous avons à notre disposition plusieurs moyens pour nous aider à faire un diagnostic; entr'autres:

1° Examen du nez,
2° Examen des dents,

3° Eclairage,
4° Ponction exploratrice,
5° Signe de Mahu,
6° Signe de Guisez-Guérin.

1° Examen du nez.

En faisant la rhinoscopie antérieure, on constate une certaine quantité de pus venant du méat moyen. Dans certaines circonstances, il y a aussi des polypes muqueux. La rhinoscopie postérieure peut quelquefois nous permettre de voir un peu de matière venant des choanes, et s'étalant sur le voile du palais. Je mentionne également en passant, le signe de Fränkel, qui consiste à bien nettoyer le nez du malade, et ensuite à lui faire pencher la tête en avant pendant quelques minutes. Si à la suite d'un nouvel examen, on constate du pus dans le méat moyen, on peut supposer qu'on est en présence d'une suppuration maxillaire.

2° Examen des dents.

Les dents sont ensuite examinées avec soin, surtout la première grosse molaire qui est le plus souvent incriminée dans ces maladies. D'après votre savant collègue de Croës, les dents qui sont les plus aptes à produire l'infection du sinus, sont les suivantes par ordre de fréquence:

1° Première grosse molaire,
2° Deuxième petite molaire,
3° Deuxième grosse molaire,
4° Première petite molaire et canine,
5° Troisième grosse molaire.

La carie au quatrième degré, les fistules d'origine dentaire, ainsi que la douleur à la percussion doivent spécialement attiré l'attention.

3° Eclairage.

a) Signe de Heryng. — Le malade est examiné dans un appartement parfaitement noir. Une petite lampe électrique spéciale de six à huit volts est introduite dans sa bouche qu'il maintient fermée. En faisant passer le courant, les deux côtés de la figure doivent s'éclairer également. Si un côté est sombre, il y a probablement du pus dans le sinus correspondant.

b) *Signe de Vohsen-Davidsohn.* — Pendant l'éclairage de la face, les pupilles normalement sont lumineuses. Si l'une d'elles est obscure, nous serons probablement en présence d'une suppuration de l'antre; et ce signe a une grande importance.

c) *Signe de Garel-Burger.* — A l'état normal les yeux du malade étant fermés, à l'éclairage il devra percevoir la lumière des deux côtés.

Luc nous dit cependant que la valeur diagnostic de ces divers signes n'est pas absolue. Ainsi il suffit d'une épaisseur tant soit peu prononcée des os de la face, pour empêcher la translumination de l'œil ou de la région sous-orbitaire, en dehors de toute suppuration du sinus.

On rencontre également des faits exceptionnels dans lesquels la pupille s'éclaire, malgré un empyème maxillaire vérifié à l'opération.

4° Ponction.

A Moritz-Schmidt revient l'honneur d'avoir eu le premier l'idée de la ponction du sinus maxillaire. Celle-ci se fait avec un trocart spécial que l'on introduit dans l'antre par le méat inférieur cocaïnisé, à quatre centimètres environ de l'entrée de la narine. On peut également faire pénétrer l'instrument par le méat moyen, mais avec un certain danger, surtout pour le globe oculaire. L'aiguille enlevée, on fait par la canule un lavage du sinus avec une solution antiseptique; et s'il y a de la matière elle est chassée au dehors en passant par l'orifice naturel. Dans le cas où le lavage ne ramène pas de pus, il ne faut pas nécessairement conclure qu'il n'y en a pas; car nous avons des observations où on a trouvé un diaphragme membraneux qui séparait le sinus en deux parties.

5° Signe de Mahu, signe de capacité.

Ce signe est basé sur ce fait qu'il n'est pas de sinusite maxillaire chronique sans épaississement plus ou moins considérable dès les premières semaines; et plus tard une dégénérescence fongueuse et myxomateuse de la muqueuse sinusale, et par conséquent sans une diminution très accentuée et toujours appréciable de la capacité du sinus. Cette épreuve se fait de la manière suivante: le malade est assis et sa tête est maintenue immobile, dans une position bien droite. Après une application de cocaïne, on introduit un trocart dans le sinus par le méat inférieur, et l'on

fait un grand lavage pour chasser le pus qu'il renfermait. Cette cavité se trouve donc rempli de liquide, jusqu'au niveau d'un plan horizontal passant par l'ostium, puisque le trop-plein s'écoule par cet orifice. On ajuste alors à la canule la seringue de Roux, et en retirant doucement son piston, on fait passer dans cette seringue tout le liquide contenu antérieurement dans le sinus. Il ne reste plus ensuite qu'à regarder la division qui indiquera en centimètres cubes la capacité approximative de l'antre. Mahu termine en disant que: "Quelle que soit la capacité du sinus à l'état " sain, on conclut à l'existence d'un sinusite maxillaire chronique " vraie, toutes les fois que la quantité de liquide aspiré sera " inférieure à un centimètre cube et demi; et à un empyème " maxillaire lorsque la quantité de liquide sera supérieure à ce " chiffre."

6° Signe de Guisez-Guérin.

Après avoir reconnu une suppuration maxillaire par l'obscurité de la joue et de la pupille à l'éclairage de la face; et avoir corroboré le diagnostic par une ponction, on termine immédiatement l'examen par un nouvel éclairage. Si cette fois-ci la pupille s'éclaire, on portera le diagnostic d'empyème; si elle est encore obscure, on conclura à une sinusite maxillaire.

* * *

TRAITEMENT DE LA SUPPURATION MAXILLAIRE

A. — Empyème du sinus.

Quelle que soit l'origine de la suppuration maxillaire, il est du devoir du médecin de faire examiner, par un dentiste, les dents de son patient afin de pouvoir le traiter plus scientifiquement. Lorsque l'empyème maxillaire est reconnu, et que les dents semblent être en cause, Lermoyez s'exprime ainsi: " L'extraction " de la dent malade doit être pratiquée doucement, de façon à ne " pas créer de communication alvéolo-sinusale, si celle-ci n'existe " pas encore. Cela fait, deux conditions se présentent. Ou bien " le sinus communique avec la bouche: alors il faut profiter de " cette voie pour faire des lavages évacuateurs du sinus, mais " surtout sans l'élargir et sans y mettre de drain. Ce n'est qu'au " cas où l'on sentirait de petits séquestres alvéolaires qu'on serait

" autorisé à curetter l'alvéole et à le cautériser afin d'hâter la " guérison. Ou bien le sinus ne communique pas avec la bouche: " gardons-nous bien d'établir cette communication, et évacuons le " pus de l'empyème à l'aide d'un lavage fait par la voie nasale."

Dans le cas d'empyème d'origine buccale, l'abcès étant ouvert par l'extraction de la dent, il sera très facile de guérir cette maladie par quelques lavages antiseptiques du sinus. Le médicament employé doit être bien dilué; car on compte plutôt sur l'effet mécanique de l'irrigation que sur l'action antiseptique du remède lui-même.

En présence d'un malade qui refuserait à se laisser extraire une molaire, le dentiste pourrait *peut-être* essayer de drainer un abcès dentaire, et même d'évacuer le pus du sinus par un lavage en se servant du canal pulpaire de la racine palatine. Cette racine est toujours la plus incriminable dans les empyèmes d'origine dentaire; et quelquefois elle est en rapport direct avec la muqueuse sinusale. Cependant le résultat sera toujours problématique; et le plus souvent il faudra recourir à l'extraction.

Si le lavage du sinus est fait par le nez, pour un empyème nasal, il vaut mieux faire tout de suite une ponction par le méat inférieur. En effet, il est très difficile de bien laver cette cavité par son orifice naturel; car outre l'anatomie compliquée de cette partie, le liquide sera oubligé de revenir en passant près de la soude, et le lavage sera incomplet. Hajek et Lermoyez ont fait l'expérience suivante: un lavage du sinus est pratiqué par l'ostium et le liquide en sort clair; immédiatement après une ponction à travers le méat inférieur, ramène du pus grumuleux. Ceci prouve que le liquide pénétrant par l'orifice naturel aborde le sinus maxillaire par sa partie supérieure, et sort au même point; de sorte que le courant brasse mal le fond de cette cavité.

B. — Sinusite maxillaire vraie.

Lorsque le diagnostic de sinusite maxillaire vraie aura été établie grâce aux ingénieux moyens de Guisez-Guérin et de Mahu, le malade sera encore dirigé chez le dentiste si sa bouche est suspecte. Celui-ci après avoir fait l'extraction de la dent cariée se gardera bien d'ouvrir le sinus, et encore plus de mettre un drain. Cependant s'il constatait de la périostite et un séquestre, il serait justifiable de tenter son ablation. Bien souvent ses efforts seront

impuissants, et le séquestre ne pourra être enlevé que par la cure radicale. En effet, il vaut mieux guérir la gencive avant d'aborder directement le sinus; car l'existence d'une fistule alvéolaire est une condition défavorable pour la réusite d'une opération ultérieure. Je ne parlerai pas ici de lavages; car dans une sinusite vraie, les irrigations antiseptiques sont insuffisantes pour guérir une muqueuse en dégénérescence fongueuse et myxomateuse. Il faut alors s'adresser à un traitement plus chirurgical, qui nous permettra un curettage parfait de l'antre d'Highmore. Nous avons à notre disposition trois procédés principaux pour aborder le sinus:

1° La méthode de Claoué,
2° La méthode de Desault,
3° La cure radicale de Caldwell-Luc.

A. — Méthode de Claoué.

L'opération telle que la pratique son auteur comporte trois temps:

1er Temps. — Ablation des deux tiers antérieurs du cornet inférieur.

Cette partie du cornet doit être enlevée avec une paire de ciseaux au ras de la paroi nasale.

2e Temps. — Résection de la paroi.

Le sinus est ouvert à l'aide d'une tréphine ou d'une fraise montées sur un tour électrique. L'ouverture commencera à deux centimètres environ de l'extrémité antérieure du cornet, et se continuera en arrière de manière à pouvoir admettre librement la pulpe du pouce.

3e Temps. — Nettoyage et pansement du sinus.

Le sinus est lavé, et les plus gros bourgeons *seuls* sont enlevés à la curette. Le but de l'auteur n'est pas un curettage minutieux; mais vise plutôt au drainage. On badigeonne la cavité avec du chlorure de zinc, et on la temponne pendant quarante-huit heures avec de la gaze iodoformée. Les jours suivants, on fait des lavages et on insuffle une poudre non irritante, après avoir séché la muqueuse sinusienne.

Cette méthode présente ses avantages et ses inconvénients. Le seul avantage plausible est qu'elle ne nécessite pas l'anesthésie

générale. D'après son auteur l'opération ne serait pas bien douloureuse, et d'exécution facile, si le cornet a été bien enlevé.

Quant aux inconvénients de ce procédé opératoire endo-nasal, le plus grand reproche que l'on puisse faire est qu'il ne permet aucune investigation sérieuse du sinus; et par conséquent qu'il empêche tout curettage complet. Or, il est reconnu de nos jours, que le succès opératoire dépend surtout de la manière dont il est pratiqué. D'ailleurs, d'après l'aveu de son auteur lui-même, sa méthode aurait été impuissante à guérir certains malades qui furent définitivement débarrassés de leur sinusite par un Caldwell-Luc.

B. — Méthode de Desault.

Cette opération consiste à ouvrir largement la paroi antérieure du sinus maxillaire, après avoir incisé la muqueuse gingivo-labiale à son point de réunion. L'antre est ensuite curetté avec soin, le drainage est établi, mais la plaie buccale n'est pas suturée. Le but de cette méthode consiste à surveiller journellement la marche de l'épidermisation, qui prend une moyenne d'un an et demi. Le médecin doit lutter contre la tendance de la plaie à se refermer, et aussi à la formation de nouveaux bourgeons dans l'antre. Enfin lorsque la guérison est définitive, le malade doit porter un appareil prothétique pour fermer son orifice sinusal.

Parmi les avantages de la méthode de Desault, nous devons reconnaître que lorsqu'on est en présence d'un sinus où la paroi orbitaire est atteinte d'ostéite, la surveillance de la réparation osseuse est rendue très facile par l'ouverture sinusale. Cependant sa seule supériorité sur le procédé de Caldwell-Luc, est uniquement dans le cas de vaste ostéite alvéolaire, due aux lésions dentaires. Pour que la guérison soit définitive, il faut faire une large résection de tout le bord alvéolaire et quelquefois enlever une partie du plancher du sinus. Or, dans ces circonstances, il est impossible de tenter la réunion de la plaie gingivale; car les lambeaux seraient infailliblement voués au sphacèle. De plus, il serait contre-indiqué de faire une ouverture naso-sinusale.

Cette méthode, comme celle qui précède, présente aussi ses inconvénients:

1° Pendant près de deux ans, le malade doit subir de nombreux

pansements, accompagnés de curettages et cautérisations de son sinus;

2° L'ouverture a une grande tendance à se refermer, et tous les jours, le patient doit s'introduire le doigt dans l'orifice sinusale;

3° Les aliments ne peuvent être broyés que d'un seul côté; et suivant l'expression si pittoresque de Luc, les malades sont condamnés à manger tous les plats à la sauce iodoformée;

4° Ajoutons à cela le port d'un appareil prothétique obturateur.

C. — Méthode de Caldwell-Luc.

La cure radicale de la sinusite maxillaire par ce procédé, est certainement la plus grande invention de la chirurgie de l'antre d'Highmore. Caldwell de New-York, en novembre 1893, publia un article sur ce sujet donnant la description de cette opération. Cependant son travail sembla passer inaperçu même dans son pays. En mai 1897, Luc de Paris, fit la Société française d'otologie, une communication sur cette méthode qui porte son nom. Il déclare avoir pris connaissance de l'article de son collègue américain, plus d'un an après ses propres essais opératoires. Voici la description des six temps classiques de cette cure radicale:

Premier temps. — Incision de la muqueuse.

Le malade est endormi au chloroforme, et un tampon est placé entre ses dernières grosses molaires, pour absorber le sang et empêcher sa chute dans le larynx. Il doit être souvent renouvelé. Après écartement de la lèvre supérieure, la tête est légèrement penchée du côté opéré, et l'incision est faite dans le sillon gingivo-labial, en partant de la première grosse molaire pour se terminer à la canine.

Deuxième temps. — Ouverture du sinus.

La paroi antérieure du sinus est ouverte à la gouge et au maillet, après avoir été bien ruginée. L'ouverture doit être grande, pour permettre un libre accès aux instruments, et se terminera à la paroi interne.

Troisième temps. — Nettoyage de la cavité.

Le sinus doit être très soigneusement curetté, car de cette manœuvre dépendra le succès opératoire. L'attention sera surtout attirée sur les angles, et les curettes de Luc trouveront ici leur indication.

Quatrième temps. — Création de l'hyatus artificiel.

Le cornet inférieur est enlevé avec la pince de Laurens, et une large communication sinuso-nasale est établie, de préférence avec la pince emporte-pièce de Lombard. L'ouverture doit reposer sur le plancher du sinus, pour faciliter son drainage.

Cinquième temps. — Drainage naso-maxillaire.

Le sinus est très soigneusement épongé, et l'on cautérise sa cavité avec une solution au 1-20 de chlorure de zinc. On introduit dans l'antre un bout de mèche de gaze iodoformée, que l'on fait sortir par la narine correspondante, et le reste de cette mèche sert à temponner légèrement le sinus.

Sixième temps. — Réunion de la plaie buccale.

La plaie est suturée au cat-gut par un surget qui doit commencer à l'angle externe. Une petite aiguille spécialement coudée rendra de grands services.

On observe ordinairement un peu de gonflement de la joue le lendemain de l'opération. La bouche est délicatement lavée avec un antiseptique, et pendant les premiers jours, le malade s'alimente avec des liquides. Vers le quatrième ou cinquième jour, on enlève la mèche et l'on commence alors une série de lavages. Une moyenne de cinq semaines est suffisante pour amener une guérison définitive, par la formation dans le sinus d'un tissu fibreux, épidermisé par l'épithélium nasal.

Nous ne saurions trop fortement recommander la méthode de Caldwell-Luc comme traitement de choix pour la sinusite maxillaire vraie; car elle a sur les autres tous les avantages. Cependant, comme nous le disions tout à l'heure, on fera une exception pour les cas de nécrose du rebord alvéolaire avec ostéite du plancher du sinus, où l'on doit se servir du procédé de Desault.

Permettez-moi de vous relater ici l'observation d'un malade à qui nous avons fait un Caldwell-Luc, et qui avait été antérieurement opéré par la méthode de Claoué.

Observation. — Mr I. S. 24 ans, qui m'est spécialement recommandé par Sir William Hingston, vient nous consulter à l'Hôtel-Dieu, le 20 juillet dernier, pour une affection nasale du côté droit.

Il habite le Canada depuis un an, et exerce le métier de relieur.

Antécédents personnels. — Il nous raconte que depuis cinq ans il mouche du pus par la narine droite, mais ne peut nous dire si cet écoulement nasal est arrivé à la suite d'un rhume de cerveau. Dans son enfance, il accuse avoir eu la rougeole et la scarlatine.

Il a également souffert de quelques rhinites, sans cependant y être facilement sujet. A part ces deux fièvres éruptives il s'est toujours bien porté.

Antécédents héréditaires. — Sa famille est en excellente santé, et son histoire ne révèle aucune diathèse qui puisse expliquer la maladie locale de notre patient.

Examen physique. — A la rhinoscopie antérieure, on constate d'abord l'absence totale du cornet inférieur droit. Il y a une large comunication entre le nez et le sinus. Toute cette fosse nasale est recouverte de pus qui semble prendre origine de l'autre. Légère hypertrophie du cornet inférieur gauche.

La rhinoscopie postérieure nous laisse voir un peu de pus venant des choanes.

Pharyngite catarrhale.

Le larynx est normal.

Toutes les dents de la moitié droite du maxillaire supérieur ont été enlevées. Le malade dit les avoir fait extraire il y a au delà de deux ans, parce qu'elles étaient cariées et lui faisaient mal. La gencive est bien cicatrisée.

Un lavage du sinus ramène beaucoup de pus, et à l'éclairage, la joue et la pupille droites sont obscures.

Côté gauche normal.

Pas de tuberculose, ni spécificité.

Etat absolument normal de tous les autres organes.

Le malade nous raconte que le 10 mars 1905, il a subi dans un des hôpitaux de la ville, une opération dans le nez. Les jours suivants, on lui faisait des lavages du sinus, et l'on introduisait ensuite une mèche de gaze. Il suit ce traitement depuis cette date, c'est-à-dire plus de quatre mois; et comme il n'y a pas d'amélioration, il désespère de guérir, et c'est alors qu'il nous est adressé.

Il était évident que nous étions en présence d'une sinusite maxillaire que la méthode de Claoué avait été impuissante à guérir. Après lui avoir expliqué sa maladie, nous lui proposons une seconde intervention qu'il accepte, et fut pratiquée le 27 juillet.

Opération. — Anesthésie au chloroforme, incision de la gencive au lieu d'élection d'après la méthode de Luc. Large ouverture de la paroi antérieure du sinus qui est rempli de pus et de bour-

geons charnus. Curettage minutieux de cette cavité, et cautérisation au chlorure de zinc. Drainage du sinus avec une mèche de gaze sortant par l'ouverture nasale faite au cours de la première opération. Suture des lèvres de la plaie.

Les suites post-opératoires sont excellentes; et nous enlevons le drain le quatrième jour. Nous commençons alors à lui faire des lavages, et cinq semaines après l'intervention, notre malade était définitivement guéri.

Si cette opération de Caldwell-Luc a donné un résultat plus heureux pour le patient, c'est qu'elle nous a permis un bon curettage du sinus.

CONCLUSIONS

En présence d'une suppuration de l'antre d'Highmore, il s'agit de faire une diagnostic différentiel entre un empyème et une sinusite maxillaire vraie. Nous avons pour cela les signes de Guisez-Guérin et surtout celui de Mahu, qui nous rendront de très grands services.

Nous verrons ensuite si l'origine est de nature nasale ou dentaire. Dans ce dernier cas, il faudra faire extraire les dents malades, et si nous sommes en présence d'un empyème du sinus communiquant avec l'alvéole perforée, il faudra faire des lavages sans mettre de drain. Il est reconnu de nos jours qu'il vaut mieux ne pas employer de canule; car elle peut retarder et peut-être compromettre la guérison par épidermisation du trajet dentaire.

Si l'origine est nasale, il faudra traiter les sinus voisins, et faire quelques ponctions par le méat inférieur.

Lorsque nous serons en présence d'une sinusite maxillaire vraie, nous verrons également si les dents sont en cause; et après avoir fait soigner celles-ci, nous devrons recourir à l'ouverture de l'antre par sa paroi antérieure.

Nous emploierons la méthode de Claoué, *seulement* chez les malades qui ne peuvent être endormis.

Nous ferons un Desault, *seulement* pour une sinusite compliquée de nécrose de l'alvéole dentaire, et d'une partie du plancher du sinus.

Dans tous les autres cas, nous aurons recours à l'excellent procédé de Caldwell-Luc, qui nous donnera une prompte et définitive guérison.

Telle est, Messieurs, la conduite que nous devons tenir en présence d'une suppuration maxillaire.

BNQ
C 000 181 592